

## EPREUVE DE DOSSIERS      partie numéro 1

**DOSSIER N°: 3****ENONCE**

Un homme âgé de 49 ans, est adressé par son médecin traitant pour un oedème de la face et de la partie supérieure du thorax apparu il y a 15 jours, avec une turgescence des veines jugulaires.

Les antécédents révèlent une primo-infection tuberculeuse de l'enfance, un diabète équilibré par antidiabétiques oraux, un angor ayant motivé la pose d'une prothèse endovasculaire 3 ans auparavant, un tabagisme de 30 g/j depuis 30 ans. Ce patient a travaillé comme ouvrier de mise au bain dans une usine de chromage électrolytique de l'âge de 20 à 32 ans, puis comme magasinier dans un hypermarché jusqu'à ce jour où il est toujours en activité.

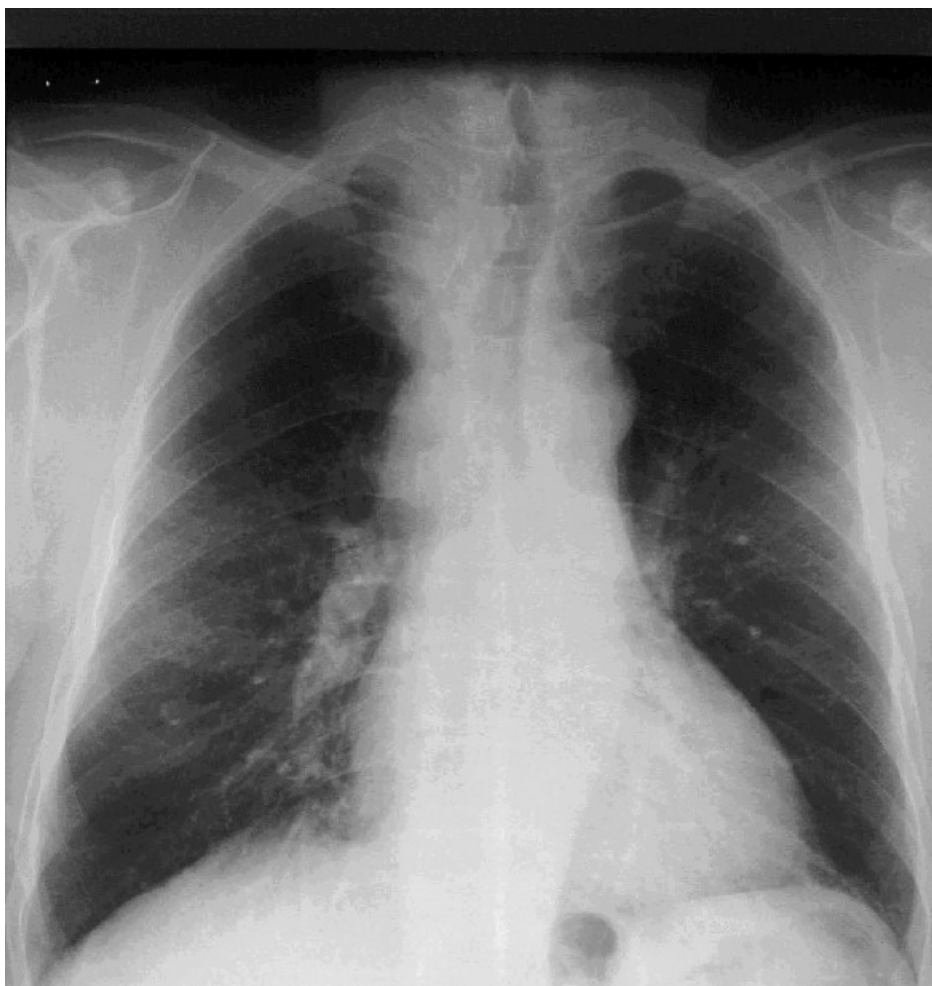
L'interrogatoire indique une perte de poids de 10 kilos dans les 6 derniers mois, une asthénie, un dégoût récent du tabac. L'examen clinique révèle une circulation collatérale thoracique, un wheezing à droite, une douleur importante à la pression de la diaphyse fémorale droite.

La radiographie thoracique est représentée.

L'hémogramme montre : Hémoglobine 13 g/dL, globules blancs 8,6 giga/L dont 75% de polynucléaires neutrophiles, plaquettes 280 giga/L. Le TP est à 85%, le TCA est à 33 sec. (témoin 32 sec).

Les examens biochimiques montrent : calcémie 2,5 mmol/L, glycémie 6,20 mmol/L, phosphatases alcalines 90 UI/L (N < 130).

La fibroscopie bronchique trouve un bourgeon dans la bronche principale droite. L'examen anatomopathologique sur biopsie bronchique montre une prolifération dense d'éléments cellulaires de petite taille, réduits parfois à leur noyau, disposés en nappes avec des foyers de nécrose et de nombreuses mitoses. Les immunomarquages sont positifs avec les anticorps antichromogranine et antisynaptophysine.



**EPREUVE DE DOSSIERS**      **partie numéro 1****DOSSIER N°: 3****QUESTION n°: 1**

Quel est le syndrome clinique que vous identifiez ? Quels éléments manquent pour que ce syndrome soit complet ?

**QUESTION n°: 2**

Quel diagnostic pouvez-vous porter avec les éléments qui vous sont donnés ?

**QUESTION n°: 3**

D'après la description clinique quel est le stade le plus probable de la maladie ?

Quels sont les éléments d'imagerie que vous demanderiez pour compléter le bilan ?

Justifier vos réponses et hiérarchisez les examens.

**QUESTION n°: 4**

Quelle stratégie thérapeutique allez-vous proposer ? Quelles précautions devez-vous prendre compte-tenu des antécédents ?

Quelles données vous manquent pour la mise en route du traitement spécifique ?  
Quelles mesures symptomatiques pouvez-vous envisager ?

**QUESTION n°: 5**

Quelle information allez-vous donner au patient ?

**QUESTION n°: 6**

Quelles démarches faites-vous auprès des organismes de sécurité sociale ?

L'affection dont souffre ce patient peut-elle être considérée comme une maladie professionnelle ?

Justifiez votre réponse et expliquez les bénéfices d'une telle démarche pour le patient ?